Aus der chirurgischen Universitätsklinik Basel.
VORSTEHER: PROF. DR. C. HENSCHEN

Experimentelle und klinische Erfahrungen über Horn-Alloplastik.

INAUGURAL-DISSERTATION
zur
ERLANGUNG DER DOKTORWÜRDE
der
HOHEN MEDIZINISCHEN FAKULTÄT DER
UNIVERSITÄT BASEL

VORGELEGT
von
ARON MATTISON
aus
RIGA (Lettland)

RIGA 1934

Aus der chirurgischen Universitätsklinik Basel.
VORSTEHER: PROF. DR. C. HENSCHEN

Experimentelle und klinische Erfahrungen über Horn-Alloplastik.

INAUGURAL-DISSERTATION
zur
ERLANGUNG DER DOKTORWÜRDE
der
HOHEN MEDIZINISCHEN FAKULTÄT DER
UNIVERSITÄT BASEL

VORGELEGT
von
ARON MATTISON
aus
RIGA (Lettland)

RIGA 1934

Von der medizinischen Fakultät der Universität Basel genehmigt
auf Antrag von Professor Dr. C. HENSCHEN.

Tag der Promotion: 30. Oktober 1933.
Prof. Dr. E. LUDWIG
z. Zt. Dekan.

R. UNIV.
BIBLIOTHEEK
LEIDEN

Meiner lieben

Mutter

in Dankbarkeit gewidmet.

Digitized by the Internet Archive
in 2026

https://archive.org/details/IA41546709_0119

Versuche, Knochendefekte beim Menschen durch die verschiedensten Mittel zu ersetzen, sind schon seit langer Zeit durchgeführt worden. Aber die meisten Materialien, die zur Verwendung gelangten, konnten nicht allen erwünschten Vorderungen therapeutischer Art, genügen.

In jüngerer Zeit wurde Horn erfolgreich angewandt. Es erwies sich als ausgezeichnetes Mittel für osteoplastische Zwecke. Vom Schildpatt, das dem Horn biologisch wie chemisch sehr nah verwandt ist, darf man ebenfalls eine gute Einheilungsfähigkeit erwarten. Das Horn seinerseits hat auch den Vorteil reaktionsloser Einheilung, gegenüber den vielfach verwendeten Silberplatten, welche gerne argyrotische Veränderungen des Gewebes hervorrufen. Wegen ihren hohen Kostbarkeit werden Goldplatten praktisch kaum in Frage kommen.

Als erster hat im Jahr 1911 **Lexer** und gleichzeitig **Myš'** in Russland Horn-Material zur Verwendung gebracht. **Rehn und Wakabaiashy** (1911) äussern sich über ihre experimentellen Untersuchungen an Kaninchen, über Horneinheilung wie folgt: „Wir hatten bei sämtlichen Experimenten Gelegenheit uns durchwegs davon zu überzeugen, dass diese Substanz ein Bolzungsmaterial darstellt, welches leicht formbar und dennoch starr, widerstandsfähig, aber einer langsamen Resorption zugängig ist und es mit diesem Vorzuge eine ausgesprochene Tendenz reaktionsloser Einheilung mit speziefischer Wirkung auf kräftige Kallusentwicklung". Der Kallus sei hauptsächlich auf Kosten des Periosts und nur teilweise auf den des Endosts zu setzen. Nirgends war eine lymphocytäre oder leukocytäre Infiltration nachweisbar. **Rehn u. Wakabaiashy** berichten über mehrere Fälle von Frakturen und Pseudoarthrosen, bei welchem das Horn als Bolzen erfolgreiche Dienste leistete. In einem Fall kam der Bolzen als Verbindungsstück bei homoplastischen Knochentransplantation, zur Deckung eines totalen Ulnadefektes zur Verwendung. Der Heilverlauf in allen Fällen gestaltete sich reaktionslos und ungestört. **Greiffenhagen** (1913) hat in vielen Fällen von Frakturen und Pseudoarthrose die Hornbolzung vorgenommen und empfiehlt dieselbe. **v. Kamptz** (1914) konnte keine Resorption des Horns, wie sie **Rehn** und **Wakabaiashy** gefunden haben, feststellen. Auch fand er keinen Ersatz des Horns durch neugebildeten Knochen, ebenso war seine Reizwirkung eine geringe, so dass nur verhältnissmässig wenig Knochenneubildung gefunden wurde, im Gegenteil zu den Be-

funden **Rehns u. Wakabaiashy**, welche eine ausgedehnte Kallusentwicklung gesehen haben.

Henschen (1916) sieht im Horn, dank seiner hervorragenden Fähigkeit, sich bindegewebig einzukapseln und ohne jegliche Reizwirkung einzuheilen, ein ausgezeichnetes Material für osteoplastische Zwecke. Nach **Henschen** sehen wir: „dass ein Abbau des Hornes im lebenden Körper unter der biochemischen Einwirkung der Gewebsflüssigkeiten nur im bescheidenstem Masse eintreten dürfte, in einem so geringen Grade, dass er die praktische Verwendbarkeit des Materiales kaum in Frage stellt." **Henschen** berichtet über zwei Fälle, in welchen Hornschalen zur Deckung grosser Schädeldefekte verwendet wurden. Auf den weiteren Heilverlauf dieser Fälle kommen wir eingehend am Schlusse dieser Abhandlung zurück.

Boljarski (1927) berichtet über ausgezeichnete Resultate der Hornplastik. Nach ihm heilt das Horn ebenso gut ein, wie Knochenspäne mit Periost.

Auf Anregung von Herrn Prof. Dr. C. Henschen, meines verehrten Lehrers, habe ich Versuche über die Einheilung von Hornplatten bei Kaninchen und Hunden angestellt, indem ich die äussere Schienung künstlich geschaffener Frakturen und die Deckung der Trepanationsdefekte im Schädel mit entsprechenden Hornplatten anstrebte. Dabei sollten die Trepanationsversuche lediglich eine Vergleichsunterlage gegenüber der osteosynthetischen Hornplattenexperimenten bieten.

Die besondere Fragestellung bestand darin, die klinische Verwendbarkeit von Hornplatten, statt der bisher bei osteosynthetischen Operationen gebrauchten Metallplatten, zu prüfen.

Die Operationen gestalteten sich folgendermassen: Nach Enthaarung und Desinfektion des betreffenden Operationsfeldes wurde z. B. der Humerus freigelegt und mit Fasszange eine Fraktur gesetzt. Dann erfolgte die Befestigung der Hornplatte an beiden Fragmenten, mittels Metallschrauben oder Drahtschlingen. Die Hornplatten (1 mm. dick, 4 cm. lang) hatten ausser den für die Schrauben bestimmten Perforationen noch spezielle Lochungen, da ich gleichzeitig die Fixation des Materials durch diese Lücken erhöhen wollte. Mittels Katgut wurde Muskulatur und Fascie, mittels Zwirn die Haut genäht. Hernach Joddesinfektion und Anlegen eines fixierenden Verbandes. Bei den Trepanationen wurden runde, durchlöcherte Platten von 1,5 cm. Durchmesser und 1,5 mm. Dicke verwendet. Ausser radiologischer Kontrolle postoperativ und nach Tötung durch Aether Narkose beobachteten wir die Tiere während der ganzen Versuchsperiode sehr sorgfältig.

Die Tiere wurden in der Reihenfolge nach 10, 20, 30, 45 60, 75 und 90 Tagen post operationem getötet. Die Operationen

sind nach allen Regeln der Asepsis ausgeführt worden. Die Kaninchen operierten wir in Lokalanasthäsie, die Hunde in Aethernarkose.

Kaninchen I (Gewicht 3.300 Kg., Alter 12 Monate) und Kaninchen II (Gewicht 1.800 Kg., Alter 10 Monate) 10 Tage nach der Operation getötet.

Kaninchen I.

Osteosynthese des Humerus. Das Tier wurde nach angegebener Methode operiert. Es sei hinzugefügt, dass das Periost nach vorsichtiger Abhebung vom Knochen über die Platte mit Katgut genäht wurde. Nach postoperativer anfänglicher Ruhe, zeigte das Tier nach einiger Zeit wieder normale Vitalität. Bei der Revision am dritten Tage lag ein kleiner subcutaner Abszess vor, welcher nach Incision innert 10 Tagen abheilte.

Das Präparat zeigt mikroskopisch ausgedehnte derb bindegewebige Einheilung der Platte und im Bereiche der Frakturstelle, sowie auch der beiden Hornplattenenden leichte Kallusbildung. An der Frakturstelle liegt die Platte dem Knochen nicht ganz an, dagegen ist sie beidendig am Knochen gut fixiert und reaktionslos eingeheilt. Eine Konsolidierung der Fragmente ist noch nicht eingetreten.

Das Präparat wurde wie üblich in 5% iger Salpetersäure entkalkt und in Celloidin eingebettet.

Histologisch ergiebt sich im Bereiche der distalen Plattenenden, dass das periostale Gewebe die Hornplatte wie eine eng anliegende Matrize umgibt. Das periostale Gewebe von sehr engmaschigem Bau zeigt nirgends entzündliche Infiltration. Da und dort sind vereinzelte Inseln frisch gebildeter junger Knochenbälkchen zu erkennen. Am Rande dieser Knochenbälkchen finden sich teils deutliche Osteoplastensäume, teils gehen diese unmittelbar in ein dichtes, von elastischen Fasern reiches Fibrocytennetz über.

Kaninchen II.

Um unsere Versuche den klinischen Forderungen möglichst anzupassen, wie solche in Fällen von schlecht geheilten Frakturen, Pseudoarthrosen und komplizierten Frakturen gestellt werden, wobei blutige Reposition vorgenommen wird und die gebrauchten Metallplatten ohne Ueberdeckung durch das Periost zur Verwendung kommen, haben auch wir bei einer Reihe von Tieren auf periostale Eindeckung verzichtet.

In diesem Falle wurde eine Fraktur gesetzt und ohne Rücksicht auf die Knochenhaut beide Fragmente mittels einer Hornplatte vereinigt.

Der Heilverlauf, der wie die Röntgenaufnahme zeigt, fast

ideal geglückten Vereinigung, gestaltete sich reaktionslos und störungsfrei. Die spätere Aufnahme nach der Tötung lässt auf einen leichten endostal gebildeten Kallus schliessen. Die Platte liegt dem Knochen fest an. Eine Konsolidierung ist im Gange.

Der mikroskopische Befund stimmt vollkommen mit dem röntgenologischen überein. Wir sehen unterhalb der Platte zarte endostal neugebildete Knochenbälkchen mit deutlichen Osteoplastensäumen. Es scheint aber auch, dass Knochenneubildung aus dem angrenzenden Bindegwebe, also parostale Knochenneubildung zustande gekommen ist. Nirgends sind Zeichen leukozytärer oder lymphozytärer Infiltration zu sehen.

Kaninchen III (Gewicht 2.200 Kg., Alter 11 Monate) und Kaninchen IV (Gewicht 1.850 Kg., Alter 10 Monate) 20 Tage nach der Operation getötet.

Kaninchen III.

Osteosynthese des Humerus. Das Periost über die Platte genäht.

Ein in den ersten Tagen aufgetretener Fragmentknick führte zum Aufbruch der eitrig, match veränderten Operationsnaht.

Das Präparat zeigt, dass die Hornplatte von einer bindegewebigen Kapsel umgeben, und diese in der Mitte perforiert ist. Durch die Perforationsöffnung quillt Eiter. Die mittlere Partie der Platte ist demgemäss von einer kleinen Abscesshöhle umgeben. Die Höhle selbst, gegenüber dem übrigen Gewebe nur teilweise scharf begrenzt, verliert sich bis in die Frakturstelle hinein.

Der histologische Schnitt Abb. I trifft die Hornplatte in einer der oben erwähnten Lochnugen. Das Periost umgibt einerseits die Platte, wächst anderseits zwischen dieselbe und den Knochen hinein. Daselbst sehen wir eine vom Periost ausgehende Knochenneubildung, bestehend aus zahlreichen unregelmässigen Knochenbälkchen, partiell eher plumper Form mit Osteoplastensäumen.

Die Lochung der Platte ist von engmaschigem Bindegewebe, welche nach aussen in das Periost, nach innen allmählich in neugebildete Knochengewebe übergeht, durchwachsen. Auch endostale Knochenneubildung ist an diesem Präparate zu konstatieren.

In diesem Schnitte, welcher dem distalen Hornplattenende entspricht, sind keine Zeichen reaktiv entzündlicher Veränderungen zu sehen.

Die Hornplatte, soweit sie in ihrem topographischen Zusammenhange der Präparation standhielt, weist etwas verwitterte, abgerundete Kanten auf. Die Randpartien selbst sind durch einen dünnen Saum fibrinoiden Niederschlags und mit vereinzeilten Erythrocyten und Lymphocyten belegt, wobei man den Eindruck hat, dass eine schmale Randzone des Horns, da und dort geringe

Maceration, als Zeichen resorptiver Veränderungen zeigt. Diese Randpartien sind partiell deutlich blutig imbibiert.

Diesbezügliche weitere chemische Experimente über den Absorptionsgrad von Blutfarbstoff und dessen Abbauprodukten, durch die Hornsubstanz, sind bei Niederschrift dieser Arbeit noch nicht spruchreif.

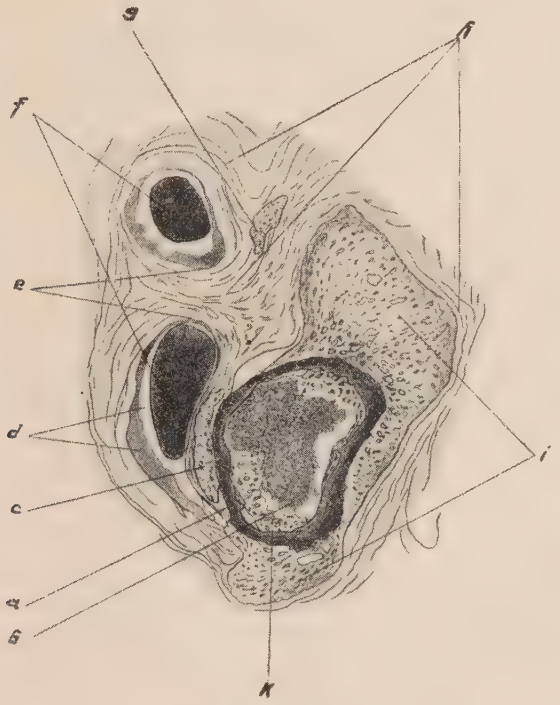

Abb. I.

Humerus Querschnitt von Kaninchen (11 Mon.) nach einem Präparat der Basler Klinik.

a. Compacta } Humerus
b. Spongiosa }
c. Sublamellärer periost. Knochen
d. Spaltraum mit hämorrhagischfibrinoiden Wandbelag
e. Hornplattebohrung mit Periostdurchwachsung
f. Hornplatte
g. Periost. Kallus
i. „ „
h. Periost. Gewebe
k. Endostale Knochenneubildung

Kaninchen IV.

Osteosynthese des Humerus. Operation ohne Periostnaht. Störungsfreie Heilung.

Die Röntgenaufnahme zeigt, dass der Kallus mächtiger als bei dem vorherigen entwickelt ist. Die Platte liegt dem Knochen fest an. Die Konsolidierung ist nahezu vollkommen.

Im mikroskopischen Präparat entsprechend den mehrfachen Bezirken, welche röntgenologisch ausgesprochene Kallusbildung, hauptsächlich im Bereiche zwischen den Schrauben erkennen liessen, findet sich kräftige endostale Knochenneubildung regeloser Tektonik, bestehend aus zarten Knochenbälkchen mit unregelmässigen Hohlräumen. Letztere sind mit Blut, Lymphe und fibrinoidem Niederschlägen partiell erfüllt. Die Knochenlamellen als solche zeigen da und dort frische osteoplastische Säume und gute Kernzeichnung, sind aber, bosonders in den peripheren Kallusabschnitten, vornehmlich in der Nähe der Weichteilentzündungsherde deutlich nekrobiotisch verändert. Oft fehlt an diesen Stellen jedwede Kernzeichnung. Im Gegensatz zum Versuche von Kaninchen I und III ist hier die Hornplatte nur von eher lockerem fibroidem Gewebe umgeben, wobei dasselbe bei weitem nicht eine so straffe gewebsdichte Matrize darstellt, wie oben beschrieben. Auch vermissen wir daselbst verständlicher Weise periostale Knochenneubildung um die Platte herum.

Kaninchen V (Gewicht 3,300 Kg., Alter 12 Monate) und Hund I (Gewicht 11,100 Kg., Alter 2 Jahre), 30 Tage nach der Operation getötet.

Kaninchen V.

In diesem Versuche wurde keine vollkommene Fraktur gesetzt, sondern eine Abmeisselung der Kompakta bis auf die Markhöhle in der Länge von zirka 2 cm. vorgenommen, und über dieser Stelle die Platte befestigt. Das Periost wurde um die Platte genäht.

Der Heilverlauf wiederum o. B.

Die Röntgenaufnahme ergibt weniger entwickelte Kallusbildung wie in den vorherigen Fällen, ausserdem ideales Anliegen der Platte. Histologisch dokumentiert sich dies auch darin, dass durch endostale Ossifikation ein solider Sockel längs der ganzen Platte an deren Unterseite gebildet ist, welcher diese partiell an den lateralen Partien umfängt. An der Oberseite fehlt periostale Knochenbildung, dagegen findet sich dichte bindegewebige Einkapselung.

Hund I.

Der Hund an der Ulna operiert ohne Periostabschälung. Plattenlänge 6 cm. Auf einen fixierenden Verband, haben wir da durch den Radius eine genügende natürliche Stütze geboten war, verzichtet.

Die Hornplatte heilte glatt und reaktionslos ein. Beim Eröffnen der die Platte umgebenden Kapsel ist diese zufolge der bindegewebigen Durchwachssungen der Plattenlochungen besonders wirkungsvoll fixiert. Der Kallus ist nur spärlich entwickelt.

Das mikroskopische Präparat zeigt, dass die Hornplatte von einer ziemlich straffen bindegewebigen Kapsel umgeben und die periostale Lamelle noch gut erhalten ist. Partiell neben Knochenneubildung findet sich ein dichtes fibroides Gewebe, welches direkt wie eine Federmembran zwischen Knochen und Hornplatte liegt. Zeichen irgendwelcher entzündlich reaktiver Veränderungen finden sich auch hier wiederum nicht.

Kaninchen VI (Gewicht 1,760 Kg., Alter 9 Monate) und Kaninchen VII (Gewicht 1,600 Kg., Atler 9 Monate), 45 Tage nach der Operation getötet.

Kaninchen VI.

Schädeltrepanation. Defektdeckung mit runder Hornplatte, die Defektränder etwas überragend. Periostnaht.

Nach Freilegen der früheren Trepanationsstelle ist das subkutane Gewebe deutlich narbig, mittel derb, grauweisslich verdickt, von spärlichen Resten des M. temporalis durchzogen. Ebenso zeigt die tiefere Aponeurose mit dem Periost innige Verwachsung und deutliche Verdickung bis zu 1 mm. ohne Zeichen frischer Entzündung.

Palpatorisch ist die über der Hornplatte liegende Gewebspartie ballonierend erhaben und leicht eindellbar. Ein sagitaler Schnitt eröffnet diese bursa-ähnliche Zyste (Fremdkörperzyste) und es ergiesst sich spärlich minim trübe, durchsichtige, nicht fadenziehende seröse Flüssigkeit. Damit liegt am Grunde dieser Gewebsspalte die Hornplatte frei. Sie ist seitlich an den Randpartien im derbem grauweissem Zystengewebe unverschieblich verankert. Die Hornsubstanz scheint makroskopisch unverändert. Die Innenseite der Zystenwandung ist glatt und glänzend.

Nach Eröffnung des knöchernen Schädeldaches ergibt sich die Einheilung der Hornplatte von unten gesehen wie folgt: Zentral ist die Hornplatte völlig frei (Perforation der Dura bei der seinerzeitigen Trepanation). Der freiliegende Teil misst 3 bis 3,5 mm, ist seitlich begrenzt von einer mittelderben grauweissen, narbig durchzogenen Granulationsgewebe, das sich wulstartig über die Platte vorgeschoben hat. Da und dort braunrötliche Verfärbung des Gewebes (Blutungsreste). Der Randwulst ist im frontalen Sektor derb, glatt, gelbweisslich, und lässt an einer Stelle beginnende Ossifikation vermuten. Im übrigen geht das mehr oder weniger hökerige Randgewebe unmittelbar in das anschliessende Gewebe der Dura über. Diese ist da, wo sie dem normalen Knochen anliegt, grauweiss, glatt, glänzend und von den übrigen Hirnhäuten frei ablösbar.

Histologisch ergibt sich, dass die Tabula interna, wie die Diploae des Schädeldaches gemäss der Trepanationstechnik allmählich verjüngend gegen das Zentrum der Oeffnung lamellös vorspringt, wobei an den Kanten die Knochenbälkchen resorptiv

abgerundet erscheinen. An einer Stelle finden sich sogar in derbes fibröses Gewebe eingekapselt, zwei nekrobiotisch veränderte Knochensequester (Operationssplitter) mit schlechter Kernzeichnung. Die ganze Platte ist mehr oder weniger gleichmässig von einem dichten Filz fibroiden Gewebes umgeben, wobei da und dort Reste von bluterfüllten Spalträumen, nicht aber entzündliche Veränderungen zu erkennen sind. Die äussere Deckschicht der Platte wird von periostalem Gewebe gebildet. Periostale Knochenneubildung ist nirgends zu erkennen, hingegen findet sich ein schmaler, ziemlich ausgedehnter Bursa-ähnlicher Spaltraum ohne besondere Endothelauskleidung, wohl aber mit blutig fibrinoidem Wandbelag ungleicher Dichte und sicher verschiedenen Alters. In diesem Bursaähnlichem Hohlraum finden sich die oben erwähnten Operationssplitter. An den Randpartien zeigen sie partiell resorptive Gewebsauflockerung und sind ihrerseits von fibroidem Filzwerk umgeben. Sie stehen aber mit diesem und dem übrigen periostalen Gewebe in keinerlei organischen Zusammenhang. Dieser Befund berechtigt uns, wie es schon **Fränkel, von Baeyer** und **Sulzer** festgestellt haben, zur Annahme, dass wohl diese Knochensplitter des Operationsfeldes, als die primäre Bildungsursache dieses zystischen Hohlraumes angesprochen werden müssen.

Die von **v. Baeyer** beschriebene Anwesenheit von Zerfallsprodukten, wie dies an jungen Kapseln um Horn zu beobachten ist, konnten wir in diesem Falle nur in ganz vereinzelten Bezirken feststellen. Im übrigen schien uns die Kapselwandung durchaus integer. Vom Endost geht eine deutliche endostale Randossifikation mit Osteoplastensaum aus.

Kaninchen VII.

Osteosynthese des Humerus. Operation ohne Periostnaht über der Platte. Ein in der ersten Tagen aufgetretene Durchbiegung der Extremität führte zur Oeffnung der Operationswunde und starker Eiterung. Trotzdem bildete sich ein mächtiger Kallus und es trat vollkommene Konsolidierung ein.

Mikroskopisch sehen wir in der gesamten Peripherie um die Platte herum deutliche Knochenneubildungsherde, daneben eine sekundäre ausgedehnte Periostitis, in deren Bereiche die ausgiebige Ossifikation des Kallus offenbar durch den Entzündungsprozess stark in Mitleidenschaft gezogen worden ist. Solche pathologisch veränderten Partien wechseln ab mit Ansätzen gesunder und ungestörter Knochenneubildung.

Kaninchen VIII (Gewicht 1,850 Kg., Alter 10 Monate) und Kaninchen IX (Gewicht 1,650 Kg., Alter 10 Monate) 60 Tage nach der Operation getötet.

Kaninchen VIII.

Periostnaht um die Platte herum. Hier wurde ebenfalls wie bei Kaninchen V der Humerus nur bis zur Markhöhle aufgemeisselt. Reaktionslose und störungsfreie Heilung.

Die Platte ist in toto von mehr oder weniger dichter bindegewebiger Matrize umgeben, wobei sich namentlich in beiden Kantenbereichen ausgiebiger Kallus entwickelt hat. Die Wachstumsrichtung desselben ist entlang den planen Flächen der Platte gegeben und umfasst letztere wie die Greifer einer Zange entsprechend der in Abb. 2 sichtbaren lateralen Kallusbrücken.

Kaninchen IX.

Osteosynthese des Humerus. Periostnaht um die Platte herum. Guter Heilverlauf.

Im Röntgenbilde, Abb. 3 zeigt uns das Präparat eine ideale Fragmentstellung. Die Fraktur ist sozusagen vollkommen abgeheilt.

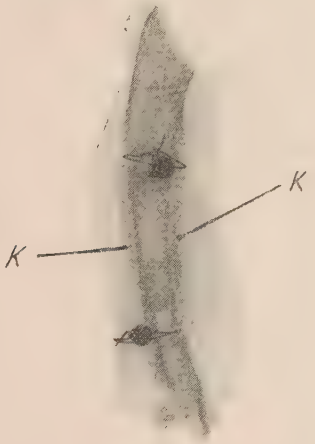

Abb. 2.
k. Laterale Kallusbildung.

Die Kortikalis noch leicht höckerig uneben ergibt auch mikroskopisch in prachtvoller Weise endostale und periostale Knochenneubildung. Der Kallus hat sich in ganzer Ausdehnung der Platte, wie dies hier in besonders eindrucksvoller Weise dargelegt ist, entwickelt. Dies entspricht übrigens auch allen übrigen Hornplattenpräparaten. Man hat den Eindruck, dass die Knochenneubildung mit besonderer Vorliebe angeregt wird, wogegen erstere im Bereiche der Matalldrahtschlinge deutlich gehemmt erscheint.

Gleiche Beobachtungen sind mehrfach publiziert. Offenbar findet ähnlich der argyrotischen Durchsetzung der Gewebe bei Silberplatten-Implantationen, auch hier eine mähliche kolloidale Ablösung und Diffusion von Metalljonen in das umgebende Gewebe statt. Diese stehen wahrscheinlich, unter Verdrängung des Calciumjons aus seinen, im nicht kallösen Gewebe noch gelösten Salzverbindungen, dem Aufbau der Kittsubstanz hindernd im Wege.

So zeigt sich denn auch hier, wiederum histologisch eine ideale Einheilung der Platte und deren fibröse Matrize ohne irgend-

welche Zeichen reaktiver Entzündung. Vielmehr hat hier das periostale Gewebe zahlreiche, feine und reife Knochenlamellen gebildet.

Die hohe mechanische Qualität dieses Einheilungsergebnisses dokumentierte sich auch klinisch in der vollkommenen Funktionstüchtigkeit der Extremität, wie dies auch bei allen anderen Versuchen der Fall war, wo kein sekundärer infektiöser Prozes dem Einheilungsablauf nachteiilg zu beeinflussen vermochte.

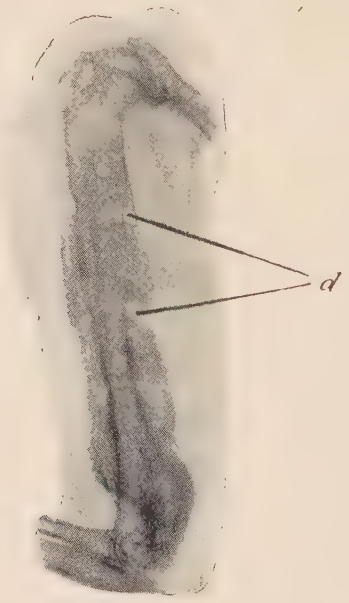

Abb. 3.
d. Hemmungszone im Drahtschlingenbereiche.

Kaninchen X (Gewicht 1,830 Kg., Alter 11 Monate) 75 Tage nach der Operation getötet.

Kaninchen X.

Schädeltrepanation. Der klinische Verlauf dieses Versuches war denkbar der beste. Es traten keinerlei Störungen von seiten der Trepanation und Implantation auf. Schon nach 5 Tagen war die Operationswunde reaktionslos verheilt. Das Tier wurde nach 75 Tagen getötet und die Schädeldecke gemäss der Abbildung Nr. 4 abgetragen.

Ohne Fremdkörperzystenbildung war das Gewebe über die Platte in keiner Weise verschieblich. Die Dura-Innenseite überall glatt und glänzend zeigt in den Randbezirken der Trepanationsöffnung in radiärer Richtung gegen das Lochzentrum abnehmend, gleichmässige, strahlige, grauweisse Verdickung. An zwei Stellen fanden wir zwei zirka stecknadelkopfgrosse leichte Erhabenheiten, mehr gelbweisslich durchschimmernd, herrührend von Knochen-

splitterresten. Im Röntgenbild, Abb. 5, trat an den Randpartien frische kallöse Knochenbildung zu Tage. Die Splitterteile zeigen histologisch ihrerseits gegenüber den übrigen Knochenrandpartien wiederum plumpe Form, schlechte Färbbarkeit der Kerne, partiell auch wolkige Aufhellungen der Knochengrundsubstanz und keine Osteoplastensäume, allerdings ohne irgendwelche Zellinfiltration des umgebenden fibrösen Gewebes. Ob durch sie, die in diesem Sektor besonders starke Neubildung der Knochenrandpartien durch fermentautolytische Wachstumsreize im Sinne **Biers** vorzüglich angeregt wurde, konnten wir nach unseren Serienschnitten nicht entscheiden.

Was die Hornplatte anbetrifft, so zeigt sie wiederum die bereits oben beschriebenen fibrinoiden Auflagerungssäume ohne deutliche sichtbare resorptive Umwandlung. Es mag auffallen, dass entgegen den Hornplatten der früheren Versuche, wo solche in



Abb. 4.
Strahlige Verdickung der duralen Randpartien.



Abb. 5.
Knochensplitter und partiell cirkuläre Knochenneubildung.

weitaus gefässreicherem Gewebe der Extremität gelegen haben, vorliegende Hornsubstanz, trotz der bedeutend längeren Verweildauer kaum resorptive Zeichen aufweist.

Wir glauben, dass diese sich scheinbar widersprechenden Befunde nur so erklärt werden können, dass eben diese Resorp-

tionsvorgänge vornehmlich vom Gefässreichtum des Lagergewebes oder vielleicht besser ausgedrückt, von der **Reaktionspotenz** desselben abhängig sind. Jedenfalls kann dieser Versuch mit Hinblick auf die klinische Verwendbarkeit von Hornplatten zur Deckung und Reparation von kraniellen Knochendefekten überzeugend und zugleich wegleitend an die Spitze unserer Versuchsreihe gestellt werden.

Hund II (Gewicht 11 Kg., Alter 6 Jahre) 90 Tage nach der Operation getötet.

Hund II.

Trepanation des Schädeldaches. Periostnaht über der Platte. Die Platte ist ideal eingeheilt. Von einer dicken bindegewebigen Kapsel umgeben liegt sie fest in der Trepanationsöffnung verankert. Die zahlreichen kleinen Perforationen der Hornplatte, von etwa 1 mm Durchmesser, sind mit bindegewebigen Strängen durchwachsen, wodurch die von uns gewünschte Fixationsverstärkung mit Sicherheit erzielt worden ist.

Knochenneubildung ist nicht festzustellen, wahrscheinlich deshalb, weil das Tier schon höheren Alters war. Auch dieser Versuch zeigt, dass die Hornsubstanz auch bei alternden Geweben bindegewebliche narbige Reparationsvorgänge vorzüglich auszulösen vermag.

I. Der erste von den oben erwähnten Fälle betraf ein 19 j. Mädchen. Es handelte sich um ein etwa mandarinengrossen spindellzelliges myelogenes Osteosarkom, welches rechts der Pfeilnaht gelegen war.

Am 28. VIII. 14 wurde an dem schon vor einigen Monaten entfernten Tumor, eine den Knochendefekt allseitig mehr als 1 cm. überragende Hornschale unter das abgehobene Periost eingeschoben. Die Einheilung geschah glatt und reaktionslos.

Letzte Nachuntersuchung 29. II. 32: Die Hornplatte ruht so gut wie unverschieblich im Gewebe verankert. Die Platte ist hart und giebt den Fingerdruck nicht nach. Die Kontur derselben lässt sich als ein treppenartiger Absatz durch die deckenden Weichteile durchfühlen. Keine Fistelbildung. Die Haut wenig verschieblich, das übrige Gewebe scheint der Platte straff anzuliegen. Die Patientin ist heute beschwerdefrei und übt ihren Beruf als Büreaulistin ohne Störungen aus.

II. Im 2 Falle handelte es sich um eine walnussgrosse venöse Gefässgeschwulst (Zwerchsackvarix) des Sinus sagittalis, etwas hinter dem Halbierungspunkt der Pfeilnaht, bei einem 14 j. Mädchen. Im Bereiche dieses Gefässgeschwulsts war das knöcherne Schädeldach bis auf Pergamentdicke druckatrophisch reduziert. Im September 1915 erfolgte die subperiostale Implantation der Hornschale. Die Geschwulst wurde schon vorher mit Herzfeld'sches Koagulen zur Verödung gebracht.

Gegenwärtig fühlt sich Patientin vollkommen gesund. Ohne Fistelbildung war der bisherige Verlauf unter idealer Einheilung vollkommen Beschwerdefrei.

III. Ein 3 Fall kam am 15. V. 30 zur Operation. Es betraf eine 29 j. Frau die schon als Schulkind eine flache Geschwulst an der rechten Schläfe hatte. Der Tumor war in den letzten Jahren bis zu Taubeneigrösse angewachsen. Allgemeiner Kopfschmerz und umschriebene Neuralgien im Bereiche des rechten N. tempor. superf. Seit 3 Jahren tratt beim bücken oft starkes Schwindelgefühl auf. Die Beschwerden haben in der letzten Zeit an Häufigkeit und Intensität zugenommen. Keine Seh- Schlaf- oder Gedächtnisstörungen. Auch keine sonstige zentrale oder periphere Lähmungssymptome oder Reizerscheinungen. Der $1^1/_2$ Querfinger hinter dem lateralen Augenwinkel in der Höhe des Margo Supraorbitalis gelegene Tumor, von ca Taubeneigrösse wurde in Lokalanasthäsie durch Bohrungen mit der Kugelfräse und Abtragung mit Luer'scher Zange in der ganzen Circumferenz vom umgebenden Knochen getrennt. Es zeigte sich, dass die Geschwulst ihren Ursprung im Parietale hatte. Es handelte sich um einen allseitig gut abgegrenzten benignes Osteom.

Zum decken des Knochendefektes wurde eine Hörnplatte (Durchmesser 5 cm.) eingelegt. Die Platte heilte reaktionslos ein.

Nachuntersuchung Februar 1932: Die Schläfengegend ist nicht druckdolent. Die Platte liegt fest im Gewebe eingekapselt und nur bei Auflegen der Finger auf den Rand der Platte lässt sich eine ganz minimale Verschieblichkeit feststellen. Patientin hat durch diese Alloplastik keinerlei Beschwerden. Ebenso sind diffuser Kopfschmerz, sowie Neuralgien restlos verschwunden.

Die entsprechenden Röntgenbilder zeigen nichts besonderes, auch keine sichere Knochenneubildung.

Zusammenfassung.

1. Zur vergleichenden Prüfung von Hornplatten-Implantaten für osteosynthetische Zwecke wurden Versuche an Kaninchen und Hunden ausgeführt.

2. Es ergab sich bei Frakturen der Diaphyse, da wo keine sekundäre Infektion des Wundbettes hinzutrat, eine ideale Einheilung der Hornplatten, gleichviel ob periostale Uebernähung vorgenommen wurde oder nicht.

3. Histologisch erwies sich die Einheilungsmatrize als ein dichtes bindegewebiges Filzwerk mit mehr oder weniger starker Knochenneubildung ohne jede reaktiv entzündliche Veraenderung.

4. Die Hornplatten zeigten neben leichten Resorptionsspuren besondere Randverfärbungen, welche wir vorbehältlich weiterer mikroskopisch-chemischer Prüfung vorderhand im Sinne blutiger Imbibition b.z.w. Absorption deuten.

5. In allen Fällen trat ausgiebige endostale und periostale Knochenneubildung auf, welche lediglich besonders stark an den Stellen der Metalldrahtschlingen, weniger im Bereiche der Matallschrauben gehemmt war.

6. Bohrungen der Hornplatte erhöhen durch starken Gewebspfropf deren Einheilung und Fixation.

7. Die zur Deckung von Schädeldefekten implantierten Hornplatten heilten auch bei alten Tieren in einer allen mechanischen Anforderungen ideal genügenden Weise reaktionslos ein, wobei am Schädel ausgiebige Knochenneubildung vermisst wurde.

8. Gemäss unseren Versuchen kann die Verwendung von Hornplatten bei osteosynthetischen Operationen an Stelle der bisher ueblichen Metallplatten-Implantation bedenkenlos empfohlen werden, wobei statt Metalldraht oder Metallschrauben zweckmässiger Hornschrauben zur Verwendung gelangen dürften, worüber allerdings unsere Versuche bei Niederschrift dieser Arbeit noch nicht abgeschlossen sind.

9. Der Vergleich der Hornplattenimplantate bei Schädeltrepanation mit der osteosynthetischen Hornplattenverwendung an Extremitäten, ergiebt bei lezteren eine in kürzerer Zeit

bedeutend ausgiebigere Knochenneubildung und ideale Platteneinheilung.

10. Gegenueber der Melallplattenverwendung hat die Hornplattenimplantation ausserdem den gewaltigen Vorteil, dass dem Patienten eine zweite Operation zur Entfernung des Implantates erspart bleiben wird, was sich sowohl für den Patienten selbst, wie auch für Versicherungsanstalten wirtschaftlich nur vorteilhaft auswirken dürfte.

Zum Schluss sei es mir gestattet meinem hochverehrten Lehrer Herrn Prof. Dr. C. Henschen, Vorsteher der chirurgischen Universitätsklinik, für die gütige Ueberlassung des Themas und des zu untersuchenden Materials meinen verbindlichsten Dank auszusprechen. Herrn Dr. R. Bucher danke ich herzlichst für die Mithilfe, sowie für die wertvollen Anregungen bei der Arbeit.

Literatur.

1. **v. Baeyer**, Bruns' Beiträge, Bd. 58, S. I, 1908.
2. **Bier**, Arch. f. kl. Chir. Bd. 127, 1923.
3. **Boljarskij**, Vestnik chirurgii i pogran. oblastej, Bd. 9, H. 26/27, S. 244, 1927.
4. **Greiffenhagen**, Dtsch. Zeitsch. f. Chir. Bd. 124, H. 1/4, S. 137, 1913.
5. **Henschen**, Bruns' Beiträge, Bd. 99, S. 559, 1916.
6. **v. Kamptz**, Bruns' Beiträge, Bd. 94, S. 586, 1914.
7. **Rehn u. Wakabaiashy**, Arch. f. klin. Chir. Bd. 96, S. 448, 1911.
8. **Rehn**, Zbtl. f. Chir. Bd. 40, Nr. 30, S. 1185.